

健康体检报告



圣捷健康体检中心 Shengjie Health Examination Center

| | |
|------|--------------|
| 单位名称 | 阳春市第二中学 |
| 姓名 | 邱雪兰 |
| 性别 | 女 |
| 年龄 | 61岁 |
| 其他信息 | |
| 联系电话 | 13542607738 |
| 体检号 | 260407020003 |
| 档案号 | P0017354 |

体检中心地址：阳春春城街道阳春大道南223号盛世豪庭8幢32号
健康服务热线：0662-7651888

圣捷健康体检中心体格检查表

体检号: 260407020003

姓名: 邱雪兰

性别: 女

年龄: 61岁

报告阅读说明

尊敬的客人：您所选择的体检项目，并不能完全反映您身体的
全
部情况，某些隐匿性疾病需进行特殊检查。若您有身体不适，要进
一
步检查请联系我们。

本报告仅作健康、保健之用。

圣捷健康体检中心

健康热线：0662-7651888

圣捷健康体检中心体格检查表

体检号: 260407020003

姓名: 邱雪兰

性别: 女

年龄: 61岁

| | | | | | | | |
|----------|------------|----|---|------|--------------------|----|-------------|
| 姓名 | 邱雪兰 | 性别 | 女 | 年龄 | 61岁 | 电话 | 13542607738 |
| 工作单位 | 阳春市第二中学 | | | 身份证号 | 440727196408016645 | | |
| 既往病史及过敏史 | | | | | | | |
| 体检日期 | 2026.04.07 | | | 体检号 | 260407020003 | | |



| | |
|---------------|----------------------------|
| 一般健康体检 | 审核日期: 2026.04.07 检查护士: 陈苟羽 |
|---------------|----------------------------|

| | | | | | |
|----|--------|------|----|-----|----|
| 血压 | 121/68 | mmHg | 身高 | 158 | cm |
| 体重 | 63.80 | kg | 脉搏 | 70 | |

小结: 血压 121/68mmHg; 身高: 158 cm 体重: 63.8 kg BMI: 25.56: 超重

| | |
|-------------|----------------------------|
| 内科检查 | 审核日期: 2026.04.07 审核医生: 吴晓霜 |
|-------------|----------------------------|

| | | | | |
|------|--------|---|-------|--------|
| 心脏 | 心律不齐 | * | 发育及营养 | 良好 |
| 双肾 | 正常 | | 肺部 | 未见明显异常 |
| 肝脏 | 肋下未触及 | | 脾脏 | 肋下未触及 |
| 神经系统 | 未见明显异常 | | 精神 | 未见异常 |

小结: 心脏: 心律不齐

| | |
|-------------|---------------------------|
| 外科检查 | 审核日期: 2026.04.07 审核医生: 刘娥 |
|-------------|---------------------------|

| | | | |
|-----|--------|-------|------|
| 皮肤 | 未见异常 | 浅表淋巴结 | 无肿大 |
| 头面部 | 未见明显异常 | 甲状腺 | 无肿大 |
| 脊柱 | 无畸形 | 颈部 | 未见异常 |
| 乳腺 | 正常 | 四肢与关节 | 正常 |
| 其它 | 正常 | | |

小结: 未见明显异常

| | |
|-------------|----------------------------|
| 妇科检查 | 审核日期: 2026.04.07 审核医生: 范晓莉 |
|-------------|----------------------------|

| | | | |
|----|--------|----|--------|
| 附件 | 未见明显异常 | 宫体 | 未见明显异常 |
| 其他 | 未见明显异常 | 外阴 | 未见明显异常 |
| 阴道 | 未见明显异常 | 宫颈 | 光滑 |

小结: 未见明显异常

| | |
|---------------------------|----------------------------|
| 彩B检查 (肝胆脾胰双肾输尿管膀胱) | 审核日期: 2026.04.07 审核医生: 覃美华 |
|---------------------------|----------------------------|

肝脏大小形态正常, 包膜光滑, 实质回声均匀。
 肝内血管走向正常。
 胆囊大小正常, 壁不厚, 光滑, 内未见异常回声。
 肝内外胆管未见增宽。
 脾脏大小形态正常, 包膜光滑, 实质回声均匀。
 胰腺大小形态正常, 包膜光滑, 实质回声均匀, 胰管无扩张。

双肾大小形态正常, 包膜光滑, 肾实质及中央复合区未见异常回声。
 双侧输尿管未见扩张。
 膀胱充盈好, 壁光滑, 内未见异常回声。

小结: 肝、胆、脾、胰 双肾及膀胱未见明显异常。

| | |
|------------------------------|----------------------------|
| 彩色超声 (颈总动脉、颈内动脉、颈外动脉) | 审核日期: 2026.04.07 审核医生: 覃美华 |
|------------------------------|----------------------------|

左侧颈总动脉 IMT 厚度: 1.2mm。
 右侧颈总动脉 IMT 厚度: 1.1mm。
 双侧颈总动脉远端、近端及颈内、外动脉内径均正常。双侧颈动脉内膜稍增厚, 回声增强, 内壁粗糙不光滑, 左侧颈总动脉分叉前及右侧颈总动脉分叉后壁各见1个低回声斑块附着, 大小均约5.8mmX1.7mm, 各段动脉管腔未见阻塞声像。
 多普勒测: 双侧颈总动脉及颈内、外动脉血流流速均正常。

小结: 双侧颈动脉内膜稍增厚, 双侧颈总动脉并斑块形成。

圣捷健康体检中心体格检查表

体检号: 260407020003

姓名: 邱雪兰

性别: 女

年龄: 61岁

彩色超声 (心脏) 审核日期: 2026.04.07 审核医生: 覃美华

各房室不大, 左室壁运动正常。
二、三尖瓣开放尚好, 关闭不拢。
余各瓣膜形态及活动正常。
房室间隔未见中断, 未见PDA征。
心包腔未见液性暗区。
彩色及频谱多普勒特征。
二尖瓣返流, 彩束面积1.9cm²。
三尖瓣返流, 彩束面积4.0cm², 估测肺动脉收缩压 26mmHg。

小结: 二尖瓣轻度返流。
三尖瓣轻度返流。

骨密度测定 审核日期: 2026.04.07 审核医生: 荣满民

T值: -0.5 Z值: 1.4 SOS: 4133

小结: 骨量正常

心电图 审核日期: 2026.04.07 审核医生: 张广丽

HR =66 次/分
PR =137 ms
QRS=100 ms
QRS轴=37(度)
QT/QTc=421/443 ms
P/T=83/191 ms
RV5/SV1=1.29/0.67 mV
RV1/SV5=0.09/0.01 mV

小结: 窦性心律不齐

CT (胸部) 审核日期: 2026.04.07 审核医生: 荣满民

双肺野清晰, 肺纹理规整, 左肺上叶舌段、右肺上叶尖段及中叶见少量条状高密度影, 边缘清。气管、支气管通畅, 未见狭窄或阻塞征, 肺门影不大。纵隔结构清楚, 未见占位病变, 气管旁、隆突下、血管前及腔静脉后未见肿大淋巴结。心脏未见增大, 左冠状动脉管壁见钙化影, 双侧胸膜无增厚, 胸腔未见积液。

小结: 1. 左肺上叶舌段、右肺上叶尖段及中叶少量慢性炎症;
2. 左冠状动脉粥样硬化。

肝功10项 审核日期: 2026.04.07 审核医生: 陈日典

| 项目名称 | 结果 | 单位 | 参考区间 | 项目名称 | 结果 | 单位 | 参考区间 |
|----------|-------|--------|-------------|------------|------|--------|-------------|
| 丙氨酸氨基转移酶 | 42 ↑ | U/L | 0 - 40 | 天门冬氨酸氨基转移酶 | 26 | U/L | 0 - 35 |
| 总蛋白 | 70.1 | g/L | 65.0 - 85.0 | 白蛋白 | 46.3 | g/L | 40.0 - 55.0 |
| 总胆红素 | 17.0 | mmol/L | 0 - 21.0 | 直接胆红素 | 3.9 | umol/L | 0 - 6.8 |
| 碱性磷酸酶 | 136 ↑ | U/L | 35 - 100 | γ-谷氨酰转肽酶 | 22 | U/L | 7 - 45 |
| 间接胆红素 | 13.1 | umol/L | 0 - 15.0 | 球蛋白(GLB) | 23.8 | g/L | 20.0 - 40.0 |

小结: 丙氨酸氨基转移酶偏高(结果: 42 U/L 参考范围: 0-40);
碱性磷酸酶偏高(结果: 136 U/L 参考范围: 35-100)

肾功3项 审核日期: 2026.04.07 审核医生: 陈日典

| 项目名称 | 结果 | 单位 | 参考区间 | 项目名称 | 结果 | 单位 | 参考区间 |
|------|------|--------|-----------|------|-----|--------|-----------|
| 尿素 | 4.60 | mmol/L | 3.1 - 8.8 | 尿酸 | 319 | umol/L | 150 - 360 |
| 肌酐 | 58 | umol/L | 41 - 81 | | | | |

小结: 正常

血脂6项 审核日期: 2026.04.07 审核医生: 陈日典

| 项目名称 | 结果 | 单位 | 参考区间 | 项目名称 | 结果 | 单位 | 参考区间 |
|------|--------|--------|----------|------|--------|--------|----------|
| 总胆固醇 | 6.47 ↑ | mmol/L | 0 - 5.18 | 甘油三酯 | 1.80 ↑ | mmol/L | 0 - 1.70 |

圣捷健康体检中心体格检查表

体检号: 260407020003

姓名: 邱雪兰

性别: 女

年龄: 61岁

| | | | | | | | |
|-----------|------|--------|-------------|-----------|------|--------|------------|
| 高密度脂蛋白胆固醇 | 1.20 | mmol/L | >1.04 | 低密度脂蛋白胆固醇 | 3.27 | mmol/l | 0 - 3.37 |
| 载脂蛋白A1 | 1.05 | g/L | 1.00 - 1.60 | 载脂蛋白B | 0.70 | g/L | 0.6 - 1.20 |

小结: 总胆固醇偏高(结果: 6.47 mmol/L 参考范围: 0-5.18);
甘油三酯偏高(结果: 1.80 mmol/L 参考范围: 0-1.70)

| | | |
|--------------|---------------------|-----------|
| 心肌酶4项 | 审核日期: 2026.04.07 | 审核医生: 陈日典 |
|--------------|---------------------|-----------|

| 项目名称 | 结果 | 单位 | 参考区间 | 项目名称 | 结果 | 单位 | 参考区间 |
|-------|-----|-----|-----------|---------|-----|-----|----------|
| 肌酸激酶 | 117 | U/L | 40 - 200 | 肌酸激酶同工酶 | 9.5 | U/L | 0 - 24.0 |
| 乳酸脱氢酶 | 169 | U/L | 120 - 250 | α-丁酸脱氢酶 | 128 | U/L | 72 - 182 |

小结: 正常

| | | |
|-------------|---------------------|-----------|
| 空腹血糖 | 审核日期: 2026.04.07 | 审核医生: 陈日典 |
|-------------|---------------------|-----------|

| 项目名称 | 结果 | 单位 | 参考区间 | 项目名称 | 结果 | 单位 | 参考区间 |
|------|--------|--------|------------|------|----|----|------|
| 葡萄糖 | 6.30 ↑ | mmol/L | 3.9 - 6.10 | | | | |

小结: 葡萄糖偏高(结果: 6.30 mmol/L 参考范围: 3.9-6.10)

| | | |
|--------------|---------------------|-----------|
| 女肿瘤4项 | 审核日期: 2026.04.07 | 审核医生: 陈日典 |
|--------------|---------------------|-----------|

| 项目名称 | 结果 | 单位 | 参考区间 | 项目名称 | 结果 | 单位 | 参考区间 |
|----------|-------|-------|----------|---------|-------|------|----------|
| 甲胎蛋白 | 3.86 | ng/mL | 0 - 7.0 | 癌胚抗原 | 2.57 | U/mL | 0 - 5.0 |
| 糖类抗原15-3 | 23.90 | U/mL | 0 - 26.7 | 糖类抗原125 | 21.34 | U/mL | 0 - 35.0 |

小结: 正常

| | | |
|------------------|---------------------|-----------|
| 乙肝两对半(定性) | 审核日期: 2026.04.07 | 审核医生: 陈日典 |
|------------------|---------------------|-----------|

| 项目名称 | 结果 | 单位 | 参考区间 | 项目名称 | 结果 | 单位 | 参考区间 |
|---------------|-------|----|---------------|---------------|-------|----|---------------|
| 乙肝表面抗原(HBsAg) | 阴性(-) | | 阴性(-) - 阴性(-) | 乙肝表面抗体(HBsAb) | 阳性(*) | | 阳性(+) - 阳性(+) |
| 乙肝E抗原(HBeAg) | 阴性(-) | | 阴性(-) - 阴性(-) | 乙肝E抗体(HBeAb) | 阴性(-) | | 阴性(-) - 阴性(-) |
| 乙肝核心抗体(HBcAb) | 阳性(*) | | 阴性(-) - 阴性(-) | | | | |

小结: 乙肝表面抗体(HBsAb)阳性(+) (结果: 阳性(+) 参考范围: 阳性(+)-阳性(+));
乙肝核心抗体(HBcAb)阳性(+) (结果: 阳性(+) 参考范围: 阴性(-)-阴性(-))

| | | |
|------------|---------------------|-----------|
| 血常规 | 审核日期: 2026.04.07 | 审核医生: 陈日典 |
|------------|---------------------|-----------|

| 项目名称 | 结果 | 单位 | 参考区间 | 项目名称 | 结果 | 单位 | 参考区间 |
|---------------------|------|---------------------|-------------|---------------------|--------|-----|--------------|
| RBC平均HB含量(MCH) | 31.1 | pg | 27.0 - 34.0 | RBC平均HB浓度(MCHC) | 321 | g/L | 316 - 354 |
| 白细胞数目(WBC) | 5.10 | 10 ⁹ /L | 3.50 - 9.50 | 大血小板百分比(P-LCR) | 12.30 | % | 11.0 - 45.0 |
| 大血小板计数(P-LCT) | 32 | 10 ⁹ /L | 30 - 90 | 单核细胞百分比(MONO%) | 8.3 | % | 3.0 - 10.0 |
| 单核细胞数目(MONO#) | 0.42 | 10 ⁹ /L | 0.10 - 0.60 | 红细胞比积(HCT) | 46.1 ↑ | % | 35.0 - 45.0 |
| 红细胞数(RBC) | 4.77 | 10 ¹² /L | 3.80 - 5.10 | 红细胞体积分布宽度CV(RDW-CV) | 12.8 | % | 11.0 - 16.0 |
| 红细胞体积分布宽度SD(RDW-SD) | 43.8 | fL | 35.0 - 56.0 | 淋巴细胞百分比(LYMPH%) | 38.1 | % | 20.0 - 50.0 |
| 淋巴细胞数目(LYMPH#) | 1.94 | 10 ⁹ /L | 1.10 - 3.20 | 平均红细胞体积(MCV) | 96.8 | fL | 82.0 - 100.0 |
| 平均血小板体积(MPV) | 7.3 | fL | 6.5 - 12.0 | 嗜碱性粒细胞百分比(BASO%) | 0.60 | % | 0.0 - 1.0 |

圣捷健康体检中心体格检查表

体检号: 260407020003

姓名: 邱雪兰

性别: 女

年龄: 61岁

| | | | | | | | |
|------------------|-------|--------------------|---------------|------------------|------|-----|-------------|
| 嗜碱性粒细胞数目 (BASO#) | 0.030 | 10 ⁹ /L | 0.00 - 0.06 | 嗜酸性粒细胞百分比 (EO%) | 1.00 | % | 0.4 - 8.0 |
| 嗜酸性粒细胞数目 (EO#) | 0.05 | 10 ⁹ /L | 0.02 - 0.52 | 血红蛋白浓度 (HGB) | 148 | g/L | 115 - 150 |
| 血小板 (PLT) | 349 | 10 ⁹ /L | 125 - 350 | 血小板体积分布宽度 (PDW) | 15.5 | % | 9.0 - 17.0 |
| 血小板压积 (PCT) | 0.255 | % | 0.108 - 0.282 | 中性粒细胞百分比 (NEUT%) | 52.0 | % | 40.0 - 75.0 |
| 中性粒细胞数目 (NEUT#) | 2.66 | 10 ⁹ /L | 1.80 - 6.30 | | | | |

小结: 红细胞比积 (HCT) 偏高 (结果: 46.1 % 参考范围: 35.0-45.0)

尿常规 审核日期: 2026.04.07 审核医生: 陈日典

| 项目名称 | 结果 | 单位 | 参考区间 | 项目名称 | 结果 | 单位 | 参考区间 |
|------------|------|----------|-----------|-------------|-------|--------|---------------|
| 亚硝酸盐 | 阴性 | mg/L | 阴性 | 维生素C | 阴性 | mmol/L | 阴性 |
| 尿白细胞 | +3 ↑ | Cells/ul | 阴性 | 尿葡萄糖 | 阴性 | mmol/L | 阴性 |
| 尿白细胞 (LEU) | +3 ↑ | Cells/ul | 阴性 | 比重 (SG) | 1.020 | | 1.010 - 1.030 |
| 隐血 (BLD) | 阴性 | Cells/ul | 阴性 | 尿胆素原 (尿胆素原) | 阴性 | umol/L | 阴性 |
| 胆红素 | 阴性 | umol/L | 阴性 | 尿酮体 | 阴性 | mmol/L | 阴性 |
| PH值 | 5.0 | mmol/L | 4.5 - 8.0 | 尿蛋白质 | 阴性 | g/L | 阴性 |

小结: 尿白细胞 (LEU) 偏高 (结果: +3 Cells/ul 参考范围: 阴性);
尿白细胞偏高 (结果: +3 Cells/ul 参考范围: 阴性)

白带常规 审核日期: 2026.04.07 审核医生: 陈日典

| 项目名称 | 结果 | 单位 | 参考区间 | 项目名称 | 结果 | 单位 | 参考区间 |
|------|--------|----|--------|------|--------|----|--------|
| 白细胞 | 5-8 | | 0 - 15 | 霉菌 | 阴性 (-) | | 阴性 (-) |
| 滴虫 | 阴性 (-) | | 阴性 (-) | 清洁度 | II 度 | | I - II |

小结: 正常

体检综述

1【一般健康体检】

血压 121/68mmHg; 身高: 158 cm 体重: 63.8 kg

BMI: 25.56: 超重

未见明显异常

2
2
2
2
2
2
2
2
2
2
2

圣捷健康体检中心体格检查表

体检号: 260407020003

姓名: 邱雪兰

性别: 女

年龄: 61岁

2
2
2
2
2
2
2
2
2
2
2

5【彩超检查】

2
2
2
2
2

肝、胆、脾、胰双肾及膀胱未见明显异常。

6【彩超检查】

双侧颈动脉内膜稍增厚，双侧颈总动脉并斑块形成。

7【彩超检查】

二尖瓣轻度返流。

三尖瓣轻度返流。

8【心电图】

窦性心律不齐

9【CT（胸部）】

1. 左肺上叶舌段、右肺上叶尖段及中叶少量慢性炎症；
2. 左冠状动脉粥样硬化。

10【骨密度测定】

2【内科检查】

骨量正常

11【血常规】

红细胞比积(HCT) 偏高(结果: 46.1 % 参考范围: 35.0-45.0)

12【白带常规】

圣捷健康体检中心体格检查表

体检号: 260407020003

姓名: 邱雪兰

性别: 女

年龄: 61岁

正常

13【尿常规】

尿白细胞(LEU) 偏高(结果: +3 Cells/ul 参考范围: 阴性);

心脏: 心律不齐

尿白细胞偏高(结果: +3 Cells/ul 参考范围: 阴性)

14【肝功10项】

丙氨酸氨基转移酶偏高(结果: 42 U/L 参考范围: 0-40);

碱性磷酸酶偏高(结果: 136 U/L 参考范围: 35-100)

15【肾功3项】

正常

16【血脂6项】

总胆固醇偏高(结果: 6.47 mmol/L 参考范围: 0-5.18);

甘油三酯偏高(结果: 1.80 mmol/L 参考范围: 0-1.70)

17【心肌酶4项】

正常

18【空腹血糖】

葡萄糖偏高(结果: 6.30 mmol/L 参考范围: 3.9-6.10)

19【女肿瘤4项】

3【外科检查】

正常

20【乙肝两对半(定性)】

乙肝表面抗体(HBsAb) 阳性(+) (结果: 阳性(+) 参考范围: 阳性(+)-阳性(+));

乙肝核心抗体(HBcAb) 阳性(+) (结果: 阳性(+) 参考范围: 阴性(-)-阴性(-))

2

2

2

2

2

未见明显异常

2

2

2

圣捷健康体检中心体格检查表

体检号: 260407020003

姓名: 邱雪兰

性别: 女

年龄: 61岁

2
2
2
2
2
2
2

2
2
2
2
2
2
2
2
2
2

4【妇科检查】

2
2
2
2
2
2
2
2
2
2

医生建议

1
1
1
1
1
1
1
1
1
1
1
1
1
1
1

圣捷健康体检中心体格检查表

体检号: 260407020003

姓名: 邱雪兰

性别: 女

年龄: 61岁

1
1
1
1
1
1
1

【超重】

(1) 合理控制饮食，低盐、低脂和低糖类饮食。(2) 加强体育锻炼。

【心脏: 心律不齐】

建议定期复查, 行24小时动态心电图检查。

【双侧颈动脉内膜稍增厚, 双侧颈总动脉并斑块形成】

建议专科进一步诊治。应避免食用动物性脂肪及高胆固醇食物如脑、肝、肾、鱼卵、蛋黄等, 多食蔬菜、瘦肉及豆类, 减少脂肪摄入; 戒烟、限制饮烈性白酒; 劳逸结合, 避免情绪紧张激动。

【二尖瓣轻度返流】

建议定期复查, 必要时心内科诊治。

【三尖瓣轻度返流】

建议定期复查, 若您有胸痛、胸闷、心悸、请立即心血管专科就诊。

【窦性心律不齐】

生理性窦性心律不齐不需要治疗, 如存在原发病的则对症治疗。[科普说明]起源于窦房结的心律但节律不整, 在同一导联上P-P间期差异 $>0.12s$, 称为窦性心律不齐。较常见的一类心律不齐与呼吸周期有关, 称呼吸性窦性心律不齐, 多见于青少年, 一般无临床意义。

【左肺上叶舌段、右肺上叶尖段及中叶慢性炎症】

如有咳嗽咳痰气促等症状, 建议呼吸内科复查诊治。

【左冠状动脉粥样硬化】

(1) 一般防治措施:

- a、合理的膳食;
- b、适当的体力劳动和体育锻炼;
- c、不吸烟不饮烈性酒;
- d、控制血压、血糖、高脂血症、肥胖症。

(2) 药物治疗。

【红细胞比积(HCT) 偏高】

圣捷健康体检中心体格检查表

体检号: 260407020003

姓名: 邱雪兰

性别: 女

年龄: 61岁

细胞比积(HCT)又称血细胞压积,可反应红细胞的增多或减少,但受血浆容量改变的影响,同时也受红细胞体积大小的影响.红细胞比积(HCT)偏高见于各种原因所致的血液浓缩,常达0.5以上,各种原因所致的红细胞绝对性增多时,如真性红细胞增多时,可高达0.6以上,甚至0.8以上,结合临床,建议复查。

【尿白细胞(LEU) 偏高】

建议定期复查,如仍异常请到内科进一步检查。[科普说明]尿常规若检出大量白细胞,常见的原因有:尿道炎、膀胱炎、肾盂肾炎等。

【尿白细胞偏高】

定期复查、排除泌尿系感染。

【碱性磷酸酶偏高】

(1)正在生长中的儿童、少年或妊娠中晚期孕妇会有生理性增高,属于正常情况。

(2)病理性增高见于各种肝内外胆管阻塞性疾病如胰头癌、胆道结石、胆管阻塞、原发性胆汁性肝硬化、胆内胆汁淤积等,且与血清胆红素升高相平衡;慢性肝炎、脂肪肝、肝硬化、肝癌等也升高;也见于骨骼疾病如纤维性骨炎、佝偻病、骨软化症、成骨细胞瘤及骨折愈合期;需排除慢性肝炎、脂肪肝、肝硬化、肝癌等,请到消化内科诊治。

(3)注意休息,避免劳累,多进食新鲜水果,戒酒。结合临床,定期复查。

【丙氨酸氨基转移酶偏高】

建议乙肝两对半、乙肝DNA定量检查,注意饮食,护肝治疗后复查肝功能。

【甘油三酯偏高】

甘油三酯升高与日常的饮食有重要关系,建议素食3天后复查。如结果仍然升高,请到内科门诊进一步诊查。平时建议低脂饮食,多吃蔬菜水果,适当增加运动、控制体重、定期复查。[科普说明]血清甘油三酯是高脂血症的重要指标:①甘油三酯增高是冠心病的危险因素。②血清甘油三酯增高见于:家族性脂质代谢紊乱、糖尿病、肥胖症、脂肪肝、动脉粥样硬化、肾病综合征、甲状腺功能低下等。③当甘油三酯升高 $>11.3\text{mmol/L}$ 时,易发生急性胰腺炎,建议及时就医。

【总胆固醇偏高】

建议(1)低脂低糖饮食,控制每日食物总量,少食蛋黄、肥肉、动物内脏、骨髓、鸡皮、鸭皮等含胆固醇量高的食物,多进食含高纤维素的蔬菜水果,木耳、香菇、大蒜、洋葱等食物有利于降低血脂和防治动脉粥样硬化。限酒、避免酗酒。(2)保持心情舒畅,坚持适量运动、超重及肥胖者应适度减肥。(3)定期复查,必要时可在医生指导下降脂治疗。

【葡萄糖偏高】

圣捷健康体检中心体格检查表

体检号: 260407020003

姓名: 邱雪兰

性别: 女

年龄: 61岁

(1) 加做餐后两小时的血糖或糖耐量试验、糖化血红蛋白等检查以明确是否糖尿病。(2) 控制饮食, 宜低脂、低胆固醇、低碳水化合物和低热量。(3) 近期复查, 内分泌专科随访。


【乙肝表面抗体(HBsAb) 阳性(+)]

已产生抗体, 说明有预防乙肝的能力, 可每隔3-5年加种一次乙肝疫苗, 并定期复查。


【乙肝核心抗体(HBcAb) 阳性(+)]

提示接触或感染过乙肝病毒。建议定时作息, 定期检查乙肝抗体滴度, 或进一步检查乙肝核心抗体IgM和核心抗体IgG。

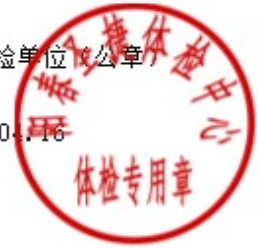总检医师:



审核医师:



体检单位公章



审核日期: 2026.04.08

打印日期: 2026.04.08