

# 健康体检报告



## 圣捷健康体检中心 Shengjie Health Examination Center

单位名称	个人
姓名	邱桂英
性别	女
年龄	76岁
其他信息	
联系电话	13632855060
体检号	260407020010
档案号	P0000121

体检中心地址：阳春春城街道阳春大道南223号盛世豪庭8幢32号  
健康服务热线：0662-7651888

# 圣捷健康体检中心体格检查表

体检号: 260407020010

姓名: 邱桂英

性别: 女

年龄: 76岁

---

## 报告阅读说明

尊敬的客人：您所选择的体检项目，并不能完全反映您身体的  
全  
部情况，某些隐匿性疾病需进行特殊检查。若您有身体不适，要进  
一  
步检查请联系我们。

本报告仅作健康、保健之用。

圣捷健康体检中心

健康热线：0662-7651888

# 圣捷健康体检中心体格检查表

体检号: 260407020010

姓名: 邱桂英

性别: 女

年龄: 76岁

姓名	邱桂英	性别	女	年龄	76岁	电话	13632855060
工作单位	个人			身份证号	440727194908170025		
既往病史及过敏史							
体检日期	2026.04.07			体检号	260407020010		

DR (胸部正位) 审核日期: 2026.04.08 审核医生: 荣满民

小结: 已合并

DR (颈椎侧位) 审核日期: 2026.04.08 审核医生: 荣满民

双侧肺野清晰, 肺纹理走向规则, 未见实质性病变; 纵隔不宽, 心影增大, 心胸比率约0.56, 主动脉见钙化影; 双侧膈面光滑, 肋膈角锐利。

颈椎序列正常, 生理曲度变直, C4-7椎体边缘见骨赘增生变尖, 余骨质未见异常, C5/6椎间隙变窄, 部分椎小关节变窄, 椎旁软组织未见明显肿块及钙化征象。

小结:

1. 双肺、膈未见异常。
2. 心影增大, 请结合临床。
3. 主动脉粥样硬化。
4. 颈椎骨质增生, 未除外C5/6椎间盘病变, 建议CT进一步检查。

彩B检查 (肝胆脾胰双肾) 审核日期: 2026.04.08 审核医生: 覃美华

肝脏大小形态正常, 包膜光滑, 实质回声均匀。  
肝内血管走向正常。  
胆囊大小正常, 壁不厚, 光滑, 内未见异常回声。  
肝内外胆管未见增宽。  
脾脏大小形态正常, 包膜光滑, 实质回声均匀。  
胰腺大小形态正常, 包膜光滑, 实质回声均匀, 胰管无扩张。  
双肾大小形态正常, 包膜光滑, 肾实质及中央复合区未见异常回声。  
双侧输尿管未见扩张。

小结: 肝、胆、脾、胰 双肾未见明显异常。

彩色超声 (颈总动脉、颈内动脉、颈外动脉) 审核日期: 2026.04.08 审核医生: 覃美华

左侧颈总动脉IMT厚度: 1.1mm。  
右侧颈总动脉IMT厚度: 1.1mm。  
双侧颈总动脉、颈内、外动脉内径均正常。  
双侧颈动脉内膜稍增厚, 欠光滑, 左侧颈总动脉分叉处前、后壁及右侧颈总动脉分叉处后壁各见多个混合回声斑块附着, 较大一个位于左侧, 大小约7.6mmx2.7mm, 多普勒显示该段血流信号充盈尚好, 未见明显狭窄。余动脉段管腔内未见斑块阻塞声像。  
多普勒检测: 双侧颈总动脉及颈内、外动脉血流流速均正常。

小结: 双侧颈动脉内膜稍增厚, 双侧颈总动脉并多发斑块形成。

彩色超声 (甲状腺) 审核日期: 2026.04.08 审核医生: 覃美华

甲状腺左右叶对称, 形态大小正常, 腺包膜光滑。  
甲状腺左右叶各见多个椭圆形液实性回声结节, 左侧较大一个位于下极, 大小约7mmx4mm, 右侧较大一个位于中下极, 大小约8mmx6mm, 边界清, 尚规整, 内回声不均匀, 部分结节内见少许液性暗区。  
结节周边及内部未见血流信号。  
余腺实质回声尚均匀, 内见少量纤细分枝状彩色血流信号。  
双侧颈部未见明显异常肿大淋巴结。

小结: 甲状腺多发液实性结节 (性质待定), TI-RADS 3类。  
建议定期复查。

心电图 审核日期: 2026.04.08 审核医生: 张广丽

HR = 69 次/分  
PR = 135 ms  
QRS = 106 ms  
QRS轴 = 6 (度)  
QT/QTc = 421/452 ms  
P/T = 97/190 ms  
RV5/SV1 = 1.48/0.56 mV  
RV1/SV5 = 0.28/0.01 mV

# 圣捷健康体检中心体格检查表

体检号: 260407020010

姓名: 邱桂英

性别: 女

年龄: 76岁

小结: 窦性心律 电轴左偏(轻度)							
碳-13呼气实验				审核日期: 2026.04.08		审核医生: 叶有盛	
0.14							
小结: 阴Hp(-)							
<b>肝功10项</b>				审核日期: 2026.04.08		审核医生: 陈日典	
项目名称	结果	单位	参考区间	项目名称	结果	单位	参考区间
丙氨酸氨基转移酶	24	U/L	0 - 40	天门冬氨酸氨基转移酶	22	U/L	0 - 35
总蛋白	75.0	g/L	65.0 - 85.0	白蛋白	44.7	g/L	40.0 - 55.0
总胆红素	14.3	mmol/L	0 - 21.0	直接胆红素	3.3	umol/L	0 - 6.8
碱性磷酸酶	72	U/L	35 - 100	γ-谷氨酰转肽酶	20	U/L	7 - 45
间接胆红素	11.0	umol/L	0 - 15.0	球蛋白(GLB)	30.3	g/L	20.0 - 40.0
小结: 正常							
<b>肾功3项</b>				审核日期: 2026.04.08		审核医生: 陈日典	
项目名称	结果	单位	参考区间	项目名称	结果	单位	参考区间
尿素	5.10	mmol/L	3.1 - 8.8	尿酸	316	umol/L	150 - 360
肌酐	61	umol/L	41 - 81				
小结: 正常							
<b>血脂4项</b>				审核日期: 2026.04.08		审核医生: 陈日典	
项目名称	结果	单位	参考区间	项目名称	结果	单位	参考区间
总胆固醇	8.82 ↑	mmol/L	0 - 5.18	甘油三酯	1.90 ↓	mmol/L	0 - 1.70
高密度脂蛋白胆固醇	1.28	mmol/L	>1.04	低密度脂蛋白胆固醇	4.32 ↑	mmol/l	0 - 3.37
小结: 总胆固醇偏高(结果: 8.82 mmol/L 参考范围: 0-5.18); 甘油三酯偏高(结果: 1.90 mmol/L 参考范围: 0-1.70); 低密度脂蛋白胆固醇偏高(结果: 4.32 mmol/l 参考范围: 0-3.37)							
<b>心脑血管风险2项</b>				审核日期: 2026.04.08		审核医生: 陈日典	
项目名称	结果	单位	参考区间	项目名称	结果	单位	参考区间
同型半胱氨酸测定	6.4	umol/L	0 - 10	脂蛋白(Lp)	361.8 ↑	mg/L	0 - 300
小结: 脂蛋白(Lp)偏高(结果: 361.8 mg/L 参考范围: 0-300)							
<b>甲功5项</b>				审核日期: 2026.04.08		审核医生: 陈日典	
项目名称	结果	单位	参考区间	项目名称	结果	单位	参考区间
促甲状腺激素	2.770	mIU/L	0.271 - 4.210	游离三碘甲状腺原氨酸	4.12	pg/mL	2.01 - 4.37
游离甲状腺素	12.23	pmol/L	12.00 - 22.00	总三碘甲状腺原氨酸	0.85	ng/mL	0.75 - 1.98
总甲状腺素	93.00	nmol/L	67.10 - 175.96				
小结: 正常							

## 体检综述

### 1【DR(颈椎侧位)】

1. 双肺、膈未见异常。

# 圣捷健康体检中心体格检查表

体检号: 260407020010

姓名: 邱桂英

性别: 女

年龄: 76岁

双侧颈动脉内膜稍增厚, 双侧颈总动脉并多发斑块形成。

## 4【彩超检查】

甲状腺多发液实性结节(性质待定), TI-RADS 3 类。

建议定期复查。

## 5【心电图】

窦性心律

电轴左偏(轻度)

2 心影增大, 请结合临床。

## 6【碳-13呼气实验】

阴Hp(-)

## 7【肝功10项】

正常

## 8【肾功3项】

正常

## 9【血脂4项】

3 主动脉粥样硬化。

总胆固醇偏高(结果: 8.82 mmol/L 参考范围: 0-5.18);

甘油三酯偏高(结果: 1.90 mmol/L 参考范围: 0-1.70);

低密度脂蛋白胆固醇偏高(结果: 4.32 mmol/l 参考范围: 0-3.37)

## 10【心脑血管风险2项】

脂蛋白(Lp) 偏高(结果: 361.8 mg/L 参考范围: 0-300)

## 11【甲功5项】

正常

2

4 颈椎骨质增生, 未除外C5/6椎间盘病变, 建议CT进一步检查。

2

2

2

2

2

2

2

2

2

# 圣捷健康体检中心体格检查表

体检号: 260407020010

姓名: 邱桂英

性别: 女

年龄: 76岁

2

2

2

2

2

2

2

2

2

2

2

## 2【彩超检查】

2

2

2

2

2

2

2

2

2

2

肝、胆、脾、胰双肾未见明显异常。

2

2

2

2

2

2

## 3【彩超检查】

医生建议

1

1

1

1

1

1

1

1

1

1

1



# 圣捷健康体检中心体格检查表

体检号: 260407020010

姓名: 邱桂英

性别: 女

年龄: 76岁

(2) 选择适当的枕头, 保持头颈正确姿势, 注意休息, 以减轻颈部的疲劳。

(3) 结合临床症状, 骨科、康复科随访。

## 【双侧颈动脉内膜稍增厚, 双侧颈总动脉并多发斑块形成】

建议专科进一步诊治. 应避免食用动物性脂肪及高胆固醇食物如脑, 肝, 肾, 鱼卵, 蛋黄等, 多食蔬菜、瘦肉及豆类, 减少脂肪摄入; 戒烟、限制饮烈性白酒; 劳逸结合, 避免情绪紧张激动。

## 【甲状腺多发液实性结节(性质待定), TI-RADS 3 类】

建议: (1) 甲状腺功能(2) 保持情绪稳定, 尽量避免大的情绪波动。(3) 专科随诊、定期复查。

## 【电轴左偏(轻度)】

建议如无心胸疾病证据, 可定期复查。[科普说明]影响心电图轴方向的因素很多。① 体型: 一般来说, 矮胖者心电图轴趋于左偏, 而细长身材者趋于右偏。② 年龄: 婴幼儿心电图轴趋于右偏, 老年人则趋于左偏。

## 【甘油三酯偏高】

甘油三酯升高与日常的饮食有重要关系, 建议素食3天后复查。如结果仍然升高, 请到内科门诊进一步诊查。平时建议低脂饮食, 多吃蔬菜水果, 适当增加运动、控制体重、定期复查。[科普说明]血清甘油三酯是高脂血症的重要指标: ①甘油三酯增高是冠心病的危险因素。②血清甘油三酯增高见于: 家族性脂质代谢紊乱、糖尿病、肥胖症、脂肪肝、动脉粥样硬化、肾病综合征、甲状腺功能低下等。③当甘油三酯升高 $>1.3\text{mmol/L}$ 时, 易发生急性胰腺炎, 建议及时就医。

## 【总胆固醇偏高】

建议(1) 低脂低糖饮食, 控制每日食物总量, 少食蛋黄、肥肉、动物内脏、骨髓、鸡皮、鸭皮等含胆固醇量高的食物, 多进食含高纤维素的蔬菜水果, 木耳、香菇、大蒜、洋葱等食物有利于降低血脂和防治动脉粥样硬化。限酒、避免酗酒。(2) 保持心情舒畅, 坚持适量运动、超重及肥胖者应适度减肥。(3) 定期复查, 必要时可在医生指导下降脂治疗。

## 【低密度脂蛋白胆固醇偏高】

建议低脂饮食, 多吃蔬菜水果, 少吃动物内脏, 适当增加运动, 控制体重, 定期复查, 必要时考虑降脂治疗。[科普说明]低密度脂蛋白胆固醇升高是动脉粥样硬化的独立危险因素, 可以导致冠心病、心肌梗塞、中风、急性胰腺炎、肝脾肿大、皮肤黄色瘤等。

## 【脂蛋白(Lp) 偏高】

与周围环境、日常饮食等因素影响较小, 与病理性因素或遗传性因素较大, 病理性因素有: 心血管疾病: 动脉粥样硬化、冠心病等; 肾病: 肾病综合征; 手术因素: 心肌梗死冠状动脉搭桥术后、经皮腔内冠状动脉成形术后再狭窄、创伤后及血液透析后等。建议心脑血管科复查诊治。

# 圣捷健康体检中心体格检查表


体检号: 260407020010

姓名: 邱桂英


性别: 女

年龄: 76岁

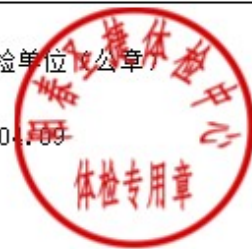总检医师:



审核医师:



体检单位公章



审核日期: 2026.04.09

打印日期: 2026.04.09